1876
Lane Medical Library

Der Ossificationsprocess auf bindegewebiger Grundlage,

beobachtet an einem musc. pyriformis.

Nebst 4 Abbildungen.

Inaugural-Dissertation

von

Dr. Albrecht Budge.

Mit Genehmigung der hohen med. Facultät zu Greifswald gedruckt.

Greifswald.
Druck der Universitäts-Buchdruckerei von F. W. Kunike.
1876.

Der Verfasser bestand 1870 das exam. rigorosum und hat bei Ausbruch des Krieges, in Folge dessen er zum Militairdienst einberufen wurde, nach Maasgabe der hohen Ministerialverfügung vom 18. Juli 1870 auf Grund der beigefügten Thesen am 6. August 1870 die medicinische Doctorwürde erworben. Der Druck der Dissertation ist bisher durch äussere Umstände verzögert worden.

Wohl auf keinem Gebiete der Histologie haben sich normale und pathologische Untersuchungen in der Weise und mit dem Erfolge gegenseitig ergänzt, wie bei der Lehre der Ossification und nirgends giebt es vielleicht eine bessere und sicherere Controle für das künstliche Experiment, als das von der Natur durch krankhafte Einflüsse an die Hand gegebene. Obgleich hier einschlägige Arbeiten in grosser Anzahl vorhanden sind und sich noch fast täglich vermehren, so kann man noch keineswegs behaupten, dass dadurch ein vollständiger Einblick in den Hergang der Verknöcherung gewonnen ist. Die normale Ossification geht, wie ein Forscher sich ausdrückt, gleichsam unter einem Schleier vor sich und häufig folgen sich einzelne Entwickelungs-Stadien so rasch aufeinander, dass sie in ihren Einzelheiten nicht erkannt werden können. Es war daher das Bestreben an pathologischen Objecten, (ich brauche blos an die rachitischen Processe zu erinnern), die Verknöcherung zu studiren, in der Hoffnung, hier Material zu finden, an dem die Entwicke-

lung auf einer oder der anderen Stufe stehen geblieben ist, um auf Grund der Untersuchungen solcher Stadien auf die Entstehung des normalen Knochens zurückzuschliessen.

Da ich mich seit längerer Zeit mit diesem Gegenstand beschäftige, war es mir sehr willkommen, eine pathologische Knochenneubildung untersuchen zu können, zumal gerade diese mehr, wie viele andere, hierzu besonders geeignet ist. „Die Osteome nämlich zeigen nicht selten ähnliche Stadien, der Entwickelung, wie die Knochen des Körpers selbst.“ (Virchow[1]).

Der von mir beobachtete Fall eines Muskelosteoms war mir in mehrfacher Beziehung interessant. Abgesehen davon, dass dieselben selten vorkommen und im musc. pyriformis bis jetzt nicht bekannt sind, liess sich an ihm sehr schön verfolgen, wie der Muskel durch Bindegewebe zerstört und durch dasselbe ersetzt wurde, um erst einen für die Verknöcherung geeigneten Boden zu schaffen, und zweitens traten die verschiedenen Ossificationsstadien von der einfachen Verkalkung bis zur Ausbildung eines beinahe typischen Röhrenknochens sehr deutlich zu Tage. Nach diesen beiden Richtungen hin habe ich die Untersuchung vorgenommen, deren Resultate ich im Folgenden wiedergebe. *)

Vor einiger Zeit fand sich auf hiesiger Anatomie

---

1) Virchow: Die krankhaften Geschwülste. Bd. II, p. 3.

*) Kurz habe ich schon 1874 in einer Sitzung des medicinischen Vereins hierselbst darüber berichtet und Präparate nebst Abbildungen vorgelegt.

eine Geschwulst in dem musc. pyriformis, die man schon bei der Betrachtung mit blossem Auge für eine Knochenneubildung halten musste. Dieselbe fühlte sich äusserlich fest elastisch an, da sie von allen Seiten von Muskelgewebe umgeben war. Ein Zusammenhang mit in der Nähe liegenden Knochentheilen war nicht vorhanden. Die Form des neugebildeten Knochens ahmte die des Muskels nach: stumpf anfangend spitzte sich derselbe nach unten zu und war von vorn nach hinten etwas abgeplattet. Die Länge betrug etwa 2, die Breite 1 und die Dicke $^1/_2$ Centimeter.

Auf dem Durchschnitt zeigte der Knochen eine etwa $^1/_2$ Centimeter breite Markhöhle, die ziemlich genau den Contour desselben wieder gab. Das Mark war grösstentheils Fett. Der äusseren Grenze des Knochens zunächst war ein sich deutlich von der Muskelsubstanz abhebendes straffes Bindegewebe.

Dieser Knochen hatte also Markkanal, Periost und compacte Knochensubstanz, und glich somit einem normalen Röhrenknochen, wie es Virchow[1]) bei Osteomen, die eine gewisse Grösse erreichen, beschrieben hat. „Während bei den kleinsten Osteomen die ganze Masse nur aus Knochengewebe zusammengesetzt scheint, so pflegen, wenn diese Geschwülste eine gewisse Grösse erreichen, regelmässig noch andere Theile hinzuzukommen. Erstlich Gefässe mit allem Zubehör, so dass wir dann die sogenannten Gefäss- oder Mark-

1) l. c. p. 71.

kanäle, nicht selten inmitten eines ausgebildeten Lamellensystems antreffen. Weiterhin findet sich an der Oberfläche ein etwas dichteres Lager von Bindegewebe, ähnlich einem periostalen, oder auch wirklichen Knorpel, ähnlich dem Articularknorpel. Sodann entwickelt sich inmitten der Geschwulst nicht selten Mark, so dass er im Innern spongiös wird; ja endlich bildet sich ausser den Markräumen auch wohl eine wirkliche Markhöhle, und wenn wir die Geschwulst durchschneiden, so stellt sich uns ein ähnliches Bild dar, wie wenn man einen Röhrenknochen durchschneidet.“ Ausser dem oben beschriebenen ausgebildeten Osteome fanden sich noch in der Nähe eine Reihe von kleineren harten Stellen, die zum Theil nur verkalkt, zum Theil verknöchert waren.

In den übrigen Muskeln des Cadavers waren keine ähnlichen Geschwülste mehr vorhanden. Am Becken fanden sich keine Abnormitäten, die für die Entstehung der Geschwulst einen Anhalt boten, ebensowenig liess sich aus den allerdings sehr spärlichen Angaben über Beschäftigung und Lebensweise des Individuums ein solcher gewinnen.

Der m. pyriformis liegt gegen äussere Insulte so geschützt, dass die Verknöcherung schwer sich auf diese Weise erklären lässt. — Auch kann man nicht annehmen, dass die Beschäftigung des Kranken Veranlassung gegeben hat, da die anderen Auswärtsroller des Schenkels keine Abnormität darboten.

Die bekanntesten Muskelosteome sind die sog.

Reit- und Exercirknochen[1]), von denen die letzteren Hasse[2]) genauer beschrieben hat.

Sangalli[3]) erwähnt Osteome im musc. iliacus internus und digastricus:

Rokitansky[4]) im biceps brachii, Schuh[5]) im vastus externus, Billroth[6]) im adductor magnus, Otto[7]) und Virchow[8]) im diaphragma,

Auch die Allgemeinerkrankungen, die unter dem Namen myositis ossificans von Münchmeyer[9]) und später von Florschütz[10]) beschrieben sind, gehören hierher, zumal sie histologisch dieselben Vorgänge bei der Verknöcherung zu zeigen scheinen, wie jene.

Bei der microscopischen Untersuchung des oben erwähnten Präparates wurde ein Theil des Knochens zu Schliffen verwendet, ein anderer nebst dem umliegenden Binde- und Muskelgewebe durch Behandlung mit Chromsäure schnittfähig gemacht. Unter den angewendeten Tinctionsflüssigkeiten leistete mir die bekannte Doppelfärbung mit Pikrinsäure und Carmin (Schwarz) die besten Dienste. Es färbt sich hierbei

---

1) l c. p. 73.

2) Hasse: Med. Zeitschr. des Vereins für Heilkunde in Preussen 1832, No 3.

3) Storia del tumori II. p 281. Virchow l. c. p. 72.

4) Rokitansky: Handbuch der path. Anat. 1856. B. II. p. 225.

5) Schuh: Pseudoplasm. p. 152.

6) Billroth: Beiträge zur path. Histol. p. 116.

7) Otto: Seltene Beobachtungen zur Anat., Phys. u. Path. Heft I. p. 32.

8) Virchow: l. c. p. 73.

9) Münchmeyer: Myositis ossific. Zeitschr. für rat. Med. 1868 XXXIV. p. 9.

10) Florschütz: Allgem. med. Centralztg. 1873. No. 98 u. 99.

das Bindegewebe roth, die Muskulatur grün, was natürlich die Feststellung des Verhältnisses von Bindegewebe zu den Muskeln sehr erleichterte.

So exact nun auch solche Präparate diese Verhältnisse zeigen, so ist mir die Färbung einer zu grossen Anzahl Schnitte missglückt, was ich der vorhergegangenen Behandlung mit Chromsäure zuschreibe, als dass ich es wagte, sie, wie ich anfangs hoffte, als zuverlässiges diagnostisches Hülfsmittel zu verwerthen. An Stellen, wo es sich darum handelte, den Uebergang von Bindegewebe in Knochen zu erkennen, versuchte ich die von Merkel für Knorpelverknöcherung empfohlene Mischung von Thiersch'schem Indigcarmin mit gewöhnlicher alkalischer Carminlösung, jedoch ohne Erfolg, während sie sich für das Studium der Zahnentwickelung vorzüglich eignet.

Ich musste also hauptsächlich mich auf Färbung mit dem alkalischen Carmin beschränken.

Die genauere Betrachtung der Knochenschliffe zunächst ergab, dass es sich auch in diesem Falle um eine wirkliche Knochenneubildung handelt, wie Miescher[1]) und Otto[2]) in analogen Fällen nachgewiesen haben.

Auf dem Querschliff zeigte sich in der Mitte ein grosser Markkanal, in den spärliche dünne Knochenbälkchen hineinragen. Die umliegende Knochensub-

---

1) Miescher: De inflammatione ossium. Berol. 1836, p. 46. Diss. inaug.

2) Otto: De ossium genesi pathol. Berol. 1837, p. 17. 28. Diss. inaug.

stanz ist zusammengesetzt aus Lamellensystemen, welche kleinere, mehr oder weniger rundliche Räume, den Haverschen Kanälen entsprechend umschliessen und den Speciallamellen der normalen Knochen gleichkommen. Zwischen ihnen befindet sich noch ein zweites System von Lamellen, das jedoch so unregelmässig angeordnet ist, dass man es nicht wohl mit den sog. Generallamellen vergleichen kann. (Vergl. Fig. IV.)

Die Form des Knochens einerseits, die unregelmässige Anordnung seiner Theile andererseits machen den Eindruck, als wenn sich der Knochen ungleichmässig entwickelt, als wenn er stückweise entstanden und doch das Bestreben gehabt hätte, sich nach ganz bestimmten Gesetzen, hier wohl rein mechanischen, abhängig von der Form des m. pyriformis zu gestalten.

Bei der Untersuchung der Schnittpräparate gelang es mir die ganze Reihe von Vorgängen, die stattgefunden haben müssen, um Muskelgewebe in Knochengewebe umzuwandeln oder richtiger um ersteres an Stelle von letzterem treten zu lassen, an Präparaten genauer zu studiren. Dieselben zerfallen in zwei Hauptabtheilungen, erstens die Zerstörung der Muskelfasern durch Bindegewebe und zweitens die Ossification des letzteren. Ich werde daher auch in der Beschreibung diesen Gang einhalten.

Zuvor sei mir noch gestattet die Befunde anzuführen, die Münchmeyer[1]) bei der mikroscopischen Untersuchung eines Falles von myositis ossificans er-

1) l. c.

halten, da sie vielfach mit den meinigen übereinstimmen. Er sagt:

„Den Anfang der Störung im Muskelgewebe scheint eine mehr oder weniger reichliche feste Infiltration des inter- und intramuskulären Gewebes zu bilden, die den Muskelbauch selbst, sowie die mit ihm zusammenhängenden tendinösen Apparate gleichmässig schwellen macht. Das zweite Stadium, welches ich das der bindegewebigen Induration nennen möchte, beruht, wie es scheint, auf einer bedeutenden Wucherung des intramuskulären Bindegewebes, woran gewiss auch das Myolemma sich betheiligt, und nachfolgender Schrumpfung, wie sie dem neugebildeten Bindegewebe eigen ist. Die fibrilläre Muskelsubstanz geht dabei grösstentheils zu Grunde, und zwar wahrscheinlich, theils in Folge des durch die infiltrirenden Massen bewirkten Druckes, also in Form der Atrophie, theils wohl auch direkt durch den entzündlichen Reiz, welcher fettige Degeneration hervorruft. Einzelne Muskelbündel bleiben gewöhnlich intact, oft aber auch eine ganze Strecke des betroffenen Muskelbauches in dessen gesammter Dicke. In manchen Fällen bleibt der erkrankte Muskel auf dem Stadium der bindegewebigen Induration stehen, gewöhnlich folgt aber noch ein drittes Stadium, das der Verknöcherung, welche jedoch niemals gleichmässig in allen Theilen, sondern stets im Centrum der betroffenen Muskelparthie und häufig auf diese beschränkt bleibt, so dass man schliesslich einen knöchernen Kern, von mehr oder weniger grossem Umfange eingehüllt in eine hier und da von intacten Muskel-

bündeln durchzogenen und an den Grenzen oft mit normalen Muskeln in Verbindung stehende Bindegewebsmasse vor sich hat. Die dem Kern zunächst liegende Bindegewebsschicht wird dann zum normalen Periost und das Gewebe, welches den Kern mit dem in der Nähe erhaltenen Muskel verbindet, hat ganz die Function einer Sehne. Der Process der Verknöcherung geht demnächst stets auf bindegewebiger Grundlage vor sich".

Im Folgenden werde ich die Reihenfolge der Veränderungen, die der Muskel bis zu seiner vollständigen Zerstörung durch Bindegewebe durchmacht, zu schildern versuchen.

Nimmt man Muskelfasern aus der Nähe der Neubildung, so sieht man viele völlig intact, mit schön ausgesprochener Querstreifung und deutlichen Muskelkernen. Bei anderen sind die Kerne verschwunden, die Querstreifung undeutlich oder nur kaum noch sichtbar. Wieder andere haben ihre Form verändert, sie sind theils gequollen, von glasigem Aussehen, theils verdünnt und an grösseren oder kleineren Strecken eingeschnürt. Endlich sieht man viele geborsten und zerrissen. Alle diese Veränderungen der Muskelfasern sind Entzündungserscheinungen, wie sie bei der Myositis in verschiedenen Krankheiten beschrieben worden sind. Das intermusculäre Bindegewebe ist breiter geworden, so dass die Muskelbündel resp. Fasern weiter auseinander gerückt erscheinen. Besonders deutlich tritt dies auf dem Querschnitt hervor. Zwischen diesen Gewebstheilen sieht man häufig eine so bedeutende

Ansammlung von Zellen, die ihrer Form und Grösse nach weissen Blutzellen gleichen, dass das ganze Präparat damit übersäet zu sein scheint.

Besonders interessant waren einige Längsschnitte die gleichsam, den Zerstörungsvorgang der einzelnen Muskelfasern durch Bindegewebe darthaten und die ich deshalb etwas ausführlicher beschreiben will.

Auf einem solchen Schnitte zeigte sich das intermusculäre Bindegewebe gewuchert, die Muskelfasern aber noch ziemlich gut erhalten, so dass eine deutliche Quer- und Längsstreifung hervortrat. An einer dieser Fasern sah man eine eigenthümliche Anordnung der Muskeltheilchen um einen vorgeschobenen Bindegewebszapfen. Die Faser die nach keiner Seite ausweichen konnte, da sie überall von gewuchertem Bindegewebe umgeben war, hatte sich über den Zapfen, wie eine Kappe gelegt und die Muskeltheilchen sich dem entsprechend so verschoben, dass die Längsstreifen ihn als unregelmässig concentrische Linien umgaben. Das Sarcolemma war also hier unverletzt, nur etwas von dem andrängenden Bindegewebe eingedrückt.

An einer anderen Stelle derselben Faser war der Muskelschlauch durchbrochen und man sah deutlich, wie sich frei in der Muskelsubstanz zarte Bindegewebsfasern, die im Zusammenhang mit dem intermuskulären Bindegewebe standen, verästelten. (Vergleiche Fig. I.)

Ein analoges Bild boten die Querschnitte. Man sah unter den Muskelfaser-Querschnitten eine bedeutende Grössendifferenz, wie man sie bei gewöhnlichen, bedingt durch schmälere und breitere Fasern, nicht

wahrnimmt. Bei dem erkrankten Muskel beruht der Unterschied der Grösse auf Zerspaltungen durch Bindegewebe, welchen man leicht beobachten kann und wie ich ihn oben bei dem Längsschnitt beschrieben habe. Auch hier sieht man deutlich, dass das intermusculäre Bindegewebe Fasern in die Muskelsubstanz hineinsendet, die zunächst diese theilen, dann aber wohl auch selbst weiter und weiter wuchern, so dass die gespaltenen Muskelfasern immer mehr auseinanderrücken. Fig. II. zeigt diese Vorgänge bei starker Vergrösserung. In Fig. III. sieht man schon bei schwacher Vergrösserung den bedeutenden Unterschied in der Grösse der querdurchschnittenen Muskelfasern, die zu beiden Seiten eines Bindegewebsstratums liegen, in dem einzelne Knochenkerne enthalten sind.

Das Eindringen des Bindegewebes in die Muskelsubstanz ist ein weiterer Schritt der Zerstörung. So wird die Muskelfaser in immer kleinere Theile zerlegt, die natürlich einem Drucke, wie ihn das wuchernde Gewebe ausübt, wenig Widerstand entgegensetzen. Die Fasern atrophiren und an ihre Stelle tritt Bindegewebe.

Häufig sieht man Parthieen die auf dem Querschnitt noch die grobe Anordnung von querdurchschnittenen Muskelparthieen bei schwacher Vergrösserung zeigen, obgleich sie in Wirklichkeit Sehnengewebe darstellen.

Durch Einwucherung von gröberen Bindegewebssträngen, die sich nach allen Seiten hin bis zu den feinsten Fasern verästeln und zwischen das schon vorhandene Bindegewebe sich einschieben, wird die letzte

Aehnlichkeit mit Muskelgewebe zerstört und somit der Umwandlungsprocess beendet.

Ich habe absichtlich diese Reihenfolge in der Beschreibung der Vorgänge eingehalten, um darzustellen wie ich mir den Process in seinen einzelnen auf einander folgenden Stadien denke.

Die Behauptung einiger Autoren, dass der Muskel in solchen Fällen verfette, erkläre ich mir aus folgender Thatsache. In grösseren Markräumen, besonders in dem Hauptmarkkanal fand ich noch eine Reihe von Muskelfasern die zum Theil noch gut erhalten, zum Theil schon in Verfettung übergegangen waren. Den Vorgang, wie sie in diese Räume hineingelangt, kann man sich nur so erklären, dass intacte Muskelparthien von Knochengewebe umschlossen wurden und hier nicht mehr durch Bindegewebe zerstört werden, sondern einfach durch Verfettung zu Grunde gingen.

Ob man daran denken kann, dasse eine Reihe von kleineren Knochenkernen durch Zusammenfliessen das Hauptosteoms gebildet, scheint mir sehr zweifelhaft, obwohl, wie ich oben angedeutet, die unregelmässige Form der einzelnen Bestandtheile desselben die Möglichkeit nicht ausschliesst.

Der zweite Theil meiner Untersuchung ist dazu bestimmt zu zeigen, dass und wie die Ossification direct ohne Zwischenstadien auf bindegewebiger Grundlage vor sich geht.

Sowohl die normalen, als auch die pathologischen Ossificationsvorgänge waren lange eine Streitfrage und sind es zum Theil noch. Es mag daher gerechtfertigt

erscheinen in kurzen Abrissen die Entwickelung, die diese Frage genommen, wieder zu geben.

Treffend bezeichnen folgende Worte Meckels[1]) den damaligen Standpunkt der Frage, dessen letzte Vertreter hauptsächlich Miescher[2]) und Meyer[3]) waren.

„Unter welcher Form die regelwidrige Knochensubstanz auch erscheine, bietet sie im Wesentlichen dieselben Erscheinungen dar, als der normale Knochen. Sie durchläuft immer dieselben Perioden, welche die Bildung des gewöhnlichen Knochens bezeichnen und befindet sich Anfangs in einem gallertigen, darauf in einem knorpligen Zustande und aus diesem Knorpel entwickeln sich bald mehr, bald weniger Knochenkerne".

Unstreitig ist es das Verdienst Nesbitt's[4]), vor mehr als 100 Jahren zuerst ausgesprochen zu haben, dass nicht jeder Knochen knorplich vorgebildet sei.

„Die beinigen Theilchen", sagt er, „fangen in Früchten entweder zwischen Häuten oder in Knorpeln an, angelegt zu werden oder anzuschiessen".

Duhamel[5]) beschreibt die periostale Verknöche-

1) Meckel: Handbuch der pathol. Anat. 13, II.

2) l. c.

3) Meyer: Der Knorpel und seine Verknöcherung. Müllers Archiv 1849, p. 227.

4) Nesbitt: Osteogenie oder Abhandl. von der Erzeugung der Knochen im menschlichen Körper. Uebers. v. Greeding 1753, p. 7.

5) Duhamel: Histoire de l'Académie royale des Sciences 1741—43. Paris. (vgl. auch Stieda: Bild. des Knochengewebes. Leipzig 1872.

rung, gegen die Albin[1]) und Haller[2]) auf traten.

Die Untersuchungen Nesbitts wurden bestätig durch Walther[3]) und circa 70 Jahre später durch Howship[4]), von denen besonders letzterer eine Knochenbildung ohne Knorpel betont.

Später war es besonders Beclard[5]) der für diese Ansicht auftrat, während E. H. Weber[6]) noch auf Seite der Gegner stand.

Erst Scharpey[7]) gelang es die Streitfrage zu entscheiden und die Ansichten Nesbitts im vollsten Masse zu bestätigen und zur Geltung zu bringen. Er unterscheidet scharf zwischen einer intercartilaginösen und intermembranösen Verknöcherungen.

Kölliker[8]) bestätigt diese Lehre durch aus-

---

1) Albin: Icones ossium foetus humani. Leidae. Academ. annotat. lib. VI. Leid. 1764, cap. I. De generat. oss.

2) Haller: Element. physiol. corp. human. Bd. VIII. Bernae 1766, p. 316. besond. Op. min., Bd. II, p. 595. De format. ossium conjecturae.

3) Walther: Abhandl. vom trockenen Knochen des menschlichen Körpers Berlin und Stralsund 1763.

4) Howship: Beobachtungen über den gesunden u. krankhaften Bau der Knochen. Uebers. v. Cerutti. Leipz. p. 2.

5) Beclard: Elemens d'Anatom. générale. Paris 1823. Additions à l' Anatom. générale de Bichat. Par. 1821, p. 494. Uebers. von Cerutti. Bichat: allgem. Anat. Th. III. 1823, p. 159 u. f.

6) Weber: Hildebrand's Handbuch der Anat. IV. Ausg. Braunschweig 1830, p. 332 u. f.

7) Scharpey: Quain's Handb. der Anat. V. Aufl., p. 146.

8) Kölliker: Allgemeine Betrachtung über die Entstehung des knöchernen Schädels der Wirbelthiere. Würzburg, II. zoot. Bericht 1849.

gedehnte Untersuchungen über die Entstehung des knöchernen Schädels.

Durch die Arbeiten Baur's[1]), H. Müllers[2]), nachdem Scharpey[3]) und Bruch[4]) schon früher ähnliche Ansichten ausgesprochen, wurde die Unabhängigkeit der normalen Verknöcherung dargethan, so dass sich der Ossificationsprocess als ein für alle Fälle einheitlicher und nach denselben Gesetzen sich vollziehender darstellte.

Fast gleichzeitig mit Scharpey, der den normalen Bindegewebsknochen beschrieben, lieferte Virchow[5]) den Beweis, dass auch pathologisch direct aus Bindegewebe ohne vorhergehende Knorpelbildung wahrer Knochen entstehen könne, was er an dem verknöcherten Bindegewebsgerüst des Krebses gefunden hat. Er stellt diese Art der Ossification in „allgemeineren Maassen" auf. „Sehr bestimmt lässt sich die directe Ossification ohne vorgängige Knorpelbildung an den inneren der inneren Schädeltafel aufliegenden Osteophytenbildungen studiren".

Förster[6]) bestätigt an einer verknöcherten Achillessehne eine directe Umwandlung der Bindesubstanz

1) Baur: Müllers Archiv. 1857. Zur Lehre von der Verknöcherung des primordialen Knorpels.

2) H. Müller: Zeitschr. für wissenschaftl. Zool. Bd. IX, p. 147.

3) l. c.

4) Bruch: Zeitschr. für wissenschaftl. Zool. Bd. VI, p. 201.

5) Virchow: Sein Archiv 1847, p. 135 u. f.

— : Verhandl. der phys. med. Ges. in Würzburg 1852, p. 150 u. f.

6) Förster: Atlas für mikrosc. path. Anat., vergl. Taf. 34. fig. 5 nebst Erklärung.

in Knochenmasse und Persistiren der Bindegewebszellen, als Knochenkörperchen. „Man übersieht mit einem Blick den allmähligen Uebergang der Bindegewebszellen in Knochenzellen".

Dieser Ansicht trat Henle[1]) entgegen, der wohl eine Verkalkung, aber keine ächte Verknöcherung der Bindesubstanz annimmt. Ihm schloss sich Baur[2]) an, der besonders zum Unterschied von wirklichem Knochen den faserigen Bau des Bindegewebsknochen und die langgezogenen vielfach ohne Ausläufer vorkommenden Zellen, nicht als Knochen-, sondern einfach als Sehnenkörperchen anerkennt.

Bestätigt wird dies ausser von Lessing[3]), besonders von Lieberkühn[4]). Das Resultat seiner Untersuchung giebt er in folgenden Worten:

„Hiernach steht fest, dass sogenanntes geformtes Bindegewebe (Vogelsehnen) mit den ausgebildetsten Strängen verknöchert, ohne dass Knochenkörperchen entstehen. Wo aber wirklich Knochenkörper an geformtem Bindegewebe bei der Verknöcherung entstehen, tritt erst durch einen besonderen Vorgang eine knorpelige Substanz mit Zellen auf, so im Sehnengewebe.

Landois[5]) tritt wieder auf die Seite Virchow's und Förster's, indem er die Sehnensubstanz von einem „sclerosirenden Blastem" durchdrungen zur echten

1) Henle: Sein Jahresbericht 1859, p. 95.
2) Baur: Die Entwickelung d. Bindesubstanz. Tübingen 1858.
3) Lessing: Zeitschrift für rat Med. 3. XII. 1861, p. 314.
4) Lieberkühn: Archiv f. Anat. u. Phys. 1860, p. 824 u. f.
5) Landois: Med. Centralblatt 1865, No. 32.
— : Zeitschrift für wissenschaftl. Zool. XVI, p. 13.

Knochensubstanz werden lässt und die Sehnenkörperchen zu Knochenzellen, allerdings mit der Modification (an Vogelsehnen), dass die Bindegewebskörperchen nicht von vornherein die Form der Knochenzellen hätten, wie obengenannte Forscher annehmen.

Schliesslich führe ich noch eine Anzahl von Fällen an, in denen Osteome, in anderen Organen, welche auf bindegewebiger Grundlage entstanden, beschrieben werden.

So berichtet Buhl[1]) von primären ästigen Osteomen der Lunge, die in ihrer Anordnung den Alveolarsepten, den Bronchial- und grösseren Gefässzweigen folgen. Er hält es daher für wahrscheinlich, dass die Osteome ursprünglich von einer Verknöcherung des interstitiellen Bindegewebes ihren Ausgang genommen.

Steudener[2]) fand im Schleimhautgewebe der Trachea kleine wirkliche Osteome, die nicht mit den Knorpelringen im Zusammenhang waren, also sich auch auf bindegewebiger Grundlage gebildet hatten.

Ebstein[3]) beschreibt ein grosses Osteom im Kleinhirn, das von einer gefässreichen Bindegewebsschicht umgeben ist und auf dem Durchschnitt Markräume, die durch schmale Lamellen compacter Knochensubstanz getrennt sind, zeigt.

Menzel[4]) erwähnt ein Osteofibrom des Unterkiefers, das grösstentheils aus Knochen bestand. Das-

1) Buhl: Bayr. acad. Sitzungsber. 1867. II. p. 144.
2) Steudener: Virchow's Archiv, Bd. 42, p. 39.
3) Ebstein: Virchow's Archiv, Bd. 49, p. 145.
4) Menzel: Langenbeck's Archiv XIII, p. 212.

selbe war eingebettet in theils zartes, theils grobfaseriges Bindegewebe, das an einzelnen Stellen verkalkt war.

Wie schon oben hervorgehoben, befanden sich im musc. pyriformis ausser dem grösseren Osteom eine Anzahl kleiner Knochenkerne und einfach verkalkter Herde. Unzweifelhaft ist man berechtigt, diese als noch nicht vollständig entwickelte Gebilde aufzufassen, die unter anderen Verhältnissen ebenfalls die typische Form von Osteomen erlangt haben würden.

Untersucht man zunächst die noch nicht verknöcherte Bindegewebssubstanz, die an Stelle der Muskulatur getreten, so zeigt sie auf dem Querschnitt eine grosse Anzahl von Feldern, die durchschnittenen Bindegewebsbündeln entsprechen. In den Zwischenräumen befinden sich kleine rundliche oder leicht eckige mit deutlicher Hülle und Kern versehene Gebilde, die eingelagert sind in ein protoplasmatisches Septensystem, das sich zwischen den kleinsten Bündeln der Sehnen verästelt. Grössere Parthieen werden durch fibrilläres, zellenhaltiges Bindegewebe von einander geschieden. Auf dem Längsschnitt tritt natürlich diese Anordnung nicht so deutlich zu Tage. Dieses Bild gleicht ziemlich genau dem einer gewöhnlichen Sehne. Das Gewebe, welches das Fachwerk zwischen den kleineren Fascikeln ausmacht, halte ich in Uebereinstimmung mit den meisten Ansichten über diesen Gegenstand bei der normalen Sehne, für protoplasmatische Zellleiber, die untereinander anastomosiren und in welche mit deutlichen Hüllen und Kernkörperchen versehene Kerne

eingelagert sind. Zur Controle habe ich sowohl intacte Sehnen, als auch solche in Verknöcherung begriffene Vogelsehnen (Puter) untersucht und mich hier von der Identität der Structur der normalen Sehne und der im Muskel entstandenen pathologischen überzeugt.

Ebenso wird die Beschreibung des Ossificationsprocesses zeigen, dass auch dieser hier, wie dort der gleiche ist.

An dem grossen Osteom liessen sich alle Stadien der Knochenentwickelung von der Zellenproliferation an bis zur Ausbildung des fertigen Knochens verfolgen, so dass man ein genaues Bild dieser Vorgänge erhielt. Die Untersuchung kleinerer Osteome der Nachbarschaft diente theils zur Controle, theils zeigte sie den Process, der auf einer gewissen Stufe stehen geblieben, ungemein klar und deutlich.

Schnitte, besonders Querschnitte, aus der intacten Sehne (ich werde jetzt, da ich die Aehnlichkeit der Structur nachgewiesen, der Kürze halber das im Muskel neuentstandene geformte Bindegewebe als Sehne bezeichnen) in der Nähe der Verknöcherungsgrenze zeigten eine auffallende Zerklüftung in kleinere Felder, und eine bedeutende Zunahme der Zellen, die dicht an einander gerückt und durch ihre Ausläufer communicirten. Die Form der Kerne war dieselbe, wie in der intacten Sehne weiter von der Ossificationsgrenze entfernt. Diese Zellenproliferation entspricht der bei der Putersehne, welche an analogen Stellen „als mit reichlichen Zellennetzen durchschossen“ (Landois) beschrieben wird.

An nicht mit Säuren behandelten verkalkten Stel-

len, waren die Bindegewebsstränge mit feinen Kalkkörnern übersäet, wie man sie bei der Knorpelverkalkung vorfindet. Sind die Kalksalze entfernt, so zeichnen sich diese Stellen doch wesentlich von dem umgebenden Bindegewebe aus. Die Sehnenstränge haben ein eigenthümliches opakes Aussehen. Man muss daraus schliessen, dass die Ablagerung von Kalksalzen nicht allein diese Veränderung hervorgebracht hat, sondern dass das Bindegewebe eine Veränderung eingegangen ist, vielleicht neue Verbindungen mit den gelösten Kalktheilen, die sich durch einfache Behandlung mit Säuren nicht mehr zerstören lassen.

Zunächst sind nur, wie auch bei der Putersehne, die Bindegewebsbündel von der Kalkinfiltration ergriffen.

Solche Bilder sind besonders bei schwacher Vergrösserung nicht von Sehnenquerschnitten zu unterscheiden, während bei stärkeren einmal die eben beschriebene Substanzveränderung und zweitens die grössere Zerklüftung den Anfang des Verknöcherungsprocesses deutlich zeigen. Das weitere Vorschreiten des letzteren lässt sich sehr gut an Querschnitten übersehen, die dicht an der Grenze des Knochen theils diesen, theils die anliegenden Sehnenparthieen getroffen haben. Häufig markirt sich der Knochen durch einen scharfen, meist sehr unregelmässig gezackten Contour, so dass Sehnen- und Knochengewebe streng geschieden erscheinen. Nicht selten findet man aber auch, natürlich nur an entkalkten Präparaten, allmählige Uebergänge und gerade diese sind sehr geeignet, die genaueren Vorgänge zu übersehen. Der Knochen zeigt eine

gleichmässige Grundsubstanz, an der keine Faserung, auch keine Lamellenbildung zu erkennen ist. Dieselbe ist nur unterbrochen von kleinen rundlichen oder etwas abgeplatteten, zuweilen kleine vorspringende Ecken zeigenden Zellen. Letztere nehmen nach der Peripherie hin an Zahl etwas zu. Ihre Grösse und ihr Aussehen gleicht vollkommen den Kernen der früher beschriebenen Bindegewebszellen. An manchen Stellen sieht man sogar, wie sie nach der einen Seite schon von Knochenmasse umhüllt sind, während die andere noch frei von Kalkablagerung ist, ähnlich wie es von Gegenbaur[1]) und Waldeyer[2]) für die Osteoblasten beschrieben wurde. Jedenfalls steht so viel fest, dass die Kerne der Knochenkörperchen und die des Bindegewebes identisch sind, dass also dieselben Zellen resp. Theile derselben ohne Umwandlung direct als Knochenkörperchen eingeschlossen werden, und zwar so, dass die Kerne jener zu denen der Knochenzellen werden.

Die Verkalkung beschränkt sich also nicht allein auf die Fibrillenstränge, sondern auf einen Theil der Bindegewebszellen.

An den verknöcherten Putersehnen ist der Befund der gleiche. Die darauf bezüglichen Untersuchungen, wie die anderen Bindegewebsverknöcherungen habe ich kurz in der Literaturangabe oben erwähnt.

Besonders schön zeigte sich dieses an einem kleinen Osteom, das auf dieser Entwickelungsstufe stehen

1) Gegenbaur: Jenaische Zeitschrift I. 3. 1864.
2) Waldeyer: Archiv für mikrosc. Anat., Bd. I.

geblieben war. In einem breiten Bindegewebsstroma, (Fig. III) das noch von Muskulatur allseitig umgeben war, finden sich mehrere Knochenheerde. Dieselben bestehen nur aus der Knochensubstanz und eingeschlossenen Zellen von oben beschriebener Form. Sie grenzen sich durch ein etwas dichteres Gewebe (Periost) von den Bindegewebslagen vollkommen ab.

Dies sind die Vorgänge, wie man sie an der Grenze des Knochens sich abspielen sieht. Nicht selten habe ich Sehnenpartieen gefunden, in deren Mitte sich ein grösseres Gefäss befand, um das herum ein weitmaschiges Bindegewebsnetz mit zahlreichen Zellen war, welches durch Ablagerung von Kalksalzen in das Bindegewebe mit eingeschlossen wird. An den Putersehnen ist mir ein solches Bild wahrscheinlich zufällig nicht vorgekommen, während es dagegen bei der periostalen Ossification zu den gewöhnlichen Erscheinungen gehört. Wenn man auch nicht annehmen kann, dass auf diese Weise alle Havers'schen Kanälchen entstehen, so glaube ich doch, dass viele diesem Vorgange seine Entstehung verdanken.

Mit Recht hebt Müller[1]) gegen Lessing[2]) und Lieberkühn (l. c.) hervor, dass schon vor der Ossification auch bei Sehnen gefässhaltige Räume auftreten, wie im verknöcherten Knorpel etc.

Weiter hin kommtes nun zu Einschmelzungen von verkalktem Gewebe, woraus die Havers'schen Räume hervorgehen. In diesen Räumen, die sehr verschieden

1) H. Müller: Würzb. naturw. Zeitschr. IV, p. 29 u. f.
2) Lessing: Zeitschr. für rat. Med. 3. XII, p. 314.

gross waren und deren grösster, entsprechend einer Markhöhle sich in der Mitte befand, waren ausser zartwandigen nur einer einfachen Endothelschicht bestehenden Wandungen eine Anzahl von Zellen vorhanden, die zum grossen Theil verfettet waren. Wandständige, epithelartig gelagerte Zellen wie man sie sonst zu sehen gewohnt ist, habe ich in dieser Anordnung nicht gefunden, obwohl ich an ihrem Vorkommen auch bei dieser Art der Verknöckerung nicht zweifle. Bei Putersehnen wenigstens habe ich solche gesehen, eine Thatsache, die auch schon längst anerkannt ist.

Die Havers'schen Canäle waren, wie schon bemerkt, von verschiedener Grösse. Um dieselben war das Knochengewebe lamellös angeordnet, was sich an den kleinsten am deutlichsten aussprach. Hier war eben der Knochen entsprechend den normalen am weitesten entwickelt. Hieraus scheint mir der Schluss gerechtfertigt, dass auch bei unseren Knochen die Entstehung des lamellösen Baues desselben durch schichtweise Ablagerung von Knochengewebe nach dem Gefässe zu stattgehabt, dass also der primäre Knochen durch diesen ersetzt wird. Dasselbe ist für Sehnen von H. Müller (l. c.) nachgewiesen, von Landois (l. c.) bestätigt worden.

Der Inhalt der Markhöhle bestand zum grössten Theil aus sogenannten gelben Markzellen und kleinen capillären Blutgefässen, die weder aus grösseren Arterienstämmen entsprangen, noch sich zu grösseren Venenstämmen, ähnlich den vasis nutritiis vereinigten.

Der in der Markhöhle befindlichen Muskelüberreste habe ich schon oben gedacht.

Es bleibt mir nun noch die Beschreibung des Bindegewebes übrig, welches dem Knochen unmittelbar anliegt und eine Art von Periost darstellt. Ueberall liegt dem Knochen zunächst eine Zelllage an, wie ich sie oben beschrieben, die bald breiter, bald schmäler ist. Eingebettet liegen die Zellen in Bindegewebe, das die Anordnung der Sehne zeigt und die allmähligen Uebergänge in Knochen erkennen lässt. Vielfach aber ist das Bindegewebe dichter und fester zusammengerückt, so dass es wirklich ähnlich dem Periost eines erwachsenen Knochens ist. An ersterem ist die Ossification noch in reger Entwickelung, während man bei letzterem sich den Process, als zum grossen Theil abgeschlossen denken muss.

Ein wirkliches Periost mit deutlichem elastischem Gewebe, das aus den bekannten trennbaren Lagen besteht, ist mir an keiner Stelle nachzuweisen möglich gewesen.

Macht man einen Querschnitt durch eine ganze verknöcherte Putersehne, so sieht man bekanntlich die peripheren Theile, als intactes Sehnengewebe. Innen von dieser Schicht findet sich eine reichliche Zellenproliferation, dann die verkalkten fibrillären Stränge, die sich häufig als mehr oder wenig grosse mattglänzende „Kugeln“ präsentiren, ohne Betheiligung der Zwischensubstanz, weiterhin der gleichmässige Knochen ohne lamellöse Zeichnung mit den eingeschlossenen Zellen und endlich, hauptsächlich im Centrum verschieden grosse Markräume, in denen der Auflagerungsprocess der ersten Knochensubstanz vermittelt durch

die Osteoblasten bald weiter, bald weniger vorgeschritten ist.

Vergleicht man hiermit die einzelnen Stadien der oben beschriebenen Verknöcherung des im pyriformis neugebildeten Bindegewebes, so ergiebt sich daraus, dass beide Processe in gleicher Weise vor sich gehen und beide einen wirklichen Knochen, dem fast alle Attribute eines normalen Röhrenknochen zugeschrieben werden können, direct ohne knorplige Zwischenstufe gebildet haben.

Erklärung der Abbildungen.

Fig. I. Muskelfasern auf dem Längsschnitt.

Das sarcolemma ist auf der einen Seite von einem Bindegewebszapfen eingedrückt und liegt kappenartig über demselben. Die Muskeltheilchen haben sich demgemäss verschoben. Auf der anderen Seite ist dasselbe von Bindegewebe durchbrochen, welches sich frei in der Muskelsubstanz verästelt.

Fig. II. Dasselbe auf dem Querschnitt.

Fig. III. In einem breiten Bindegewebsstratum liegen mehrere Knochenkerne, die den Bindegewebszellen analoge Zellen eingeschlossen enthalten. Um dasselbe herum sind noch Muskelparthieen vorhanden, deren einzelne Fasern in der Grösse bedeutend differiren.

Fig. IV. Ein Schnitt durch einen Theil des grossen Osteoms. Man sieht an ihm ein ausgebildetes Lamellensystem mit Havers'schen Canälen, eine Markhöhle, und umliegendes Bindegewebe, Periost.

Lebenslauf.

Ich Albrecht, Friedrich, Johannes, Ludwig Budge, evangel. Confess., Sohn des Geheim. Rathes Prof. Dr. Julius Budge, bin am 23. August 1846 zu Bonn geboren.

Ich besuchte die Gymnasien in Bonn und Greifswald, wo ich im Sommer 1868 das Zeugniss der Reife erhielt, später die Universitäten Leipzig und Greifswald. Nachdem ich das Tentamen physicum 1869, das Examen rigorosum 1870, absolvirt, wurde ich den 6. August 1870 promovirt. Während des Feldzuges war ich vom August 1870 — Mai 1871 als Unterarzt eingezogen und einem Reserve-Lazareth in Oldenburg zugetheilt. Den 14. März 1872 erhielt ich die Approbation als prakt. Arzt.

Während meiner Studienzeit besuchte ich die Vorlesungen resp. Kliniken bei den Herren Docenten:

Baumstark, Budge, Erdmann, von Feilitzsch, Grohe, Hueter, Krabler, Landois, Limpricht, Ludwig, Mosler, Pernice, Schirmer, Schweigger-Seidel, Vogt, denen ich hiermit meinen Dank ausspreche.

Fig. I.

Fig. III.

Fig. II.

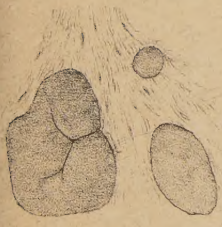

Fig. IV.

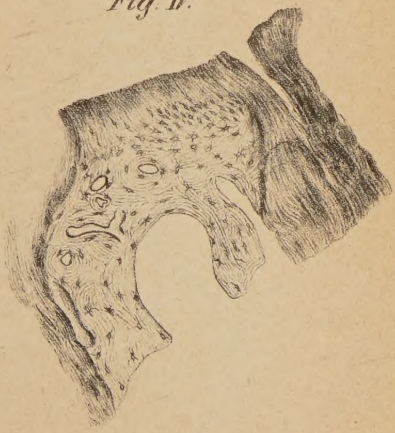

Lith. Anstalt v. F. W. Kunike.